

ARAŞTIRMA

Ratlarda geçirilmiş ağız mukozası defektinin kornea epitel iyileşme hızı üzerine etkileri

Halil İbrahim Yener¹, Muammer Özçimen², Adem Gül³, Adil Kılıç³, Adnan Çinal³

¹Van Eğitim ve Araştırma Hastanesi, Göz Kliniği

²Serbest Hekim, Göz Hastalıkları

³Yüzüncü Yıl Üniversitesi Tıp Fakültesi, Göz Anabilim Dalı

Özet

Amaç : Bu çalışmada kornea epiteli iyileşme hızının, ağız mukozasında oluşturulan epitel erozyonu ile arttırılıp arttırılmayacağı araştırılmıştır.

Gereç ve Yöntem : Çalışmamızda, kontrol gurubu olarak seçilen 7 ratın korneasında 3 mm çapında yuvarlak defektler oluşturuldu. Aynı anda çalışma gurubu olarak seçilen 7 ratta önce ağız mukozasında 3 mm'lik mukoza defekti meydana getirildi. Çalışma gurubundaki ratların kornealarına 1 hafta sonra 3 mm çaplı yuvarlak epitel defektleri oluşturuldu. Kontrol ve çalışma gurubundaki ratların korneasındaki lezyonların iyileşmesi belli aralıklarla fotoğraflandı. Lezyon sınırlarının net izlenebilmesi için %5' lik floresein damla kullanıldı.

Bulgular : Takipler sonucunda çalışma grubundaki lezyonlarda 8-22. saatlerde daha hızlı bir iyileşme izlendi. Ancak hızlı iyileşme farkı gruplardaki denek azlığı nedeniyle istatistiksel olarak anlamlı bulunmadı.

Yazışma Adresi :

Dr. Halil İbrahim Yener
İskele C. Seherkent Sit. E Blok No: 7
65100 VAN
Tel :0532 634 26 25
E-mail : halilibrahimyener@hotmail.com

Sonuç : Ratlarda, geçirilmiş ağız mukozası defekti, Korneal iyileşmeyi minimal olarak hızlandırmaktadır.

Anahtar Kelimeler : Kornea, epitel defekti, rat

The effects of oral mucosal defect in rats to the corneal epithelial healing rate

Objective : The aim of this study is to investigate whether the corneal epithelium wound healing rate is increased by epithelial erosion performed elsewhere on the body.

Methods : In this report, 3mm-defects were performed on the cornea epithelium of 7 rats which were taken as the control group. The mouth mucosa of 7 rats in the study group had been defected 3 mm in size at the same time. The cornea epithelium of the rats in the study group were defected 3 mm in size after a week. To follow up the healing course, photos were taken at certain intervals in the both groups. The lesions were evaluated following 5 % fluorescein drop instillation.

Results : Rapid healing of the lesions was observed between 8th and 22nd hours in the study group. The difference of rapid healing was not statistically significant as the number of the test subjects in the groups was not sufficient.

Conclusion : Oral mucosal defect in rats , minimally effects corneal epithelial healing.

Key Words : Cornea, epithelial defect, rat

Kornea avasküler, saydam, optik özelliği olan ve ışığın retinaya yönlendirilmesini sağlayan bir dokudur. Retina üzerinde keskin bir hayalin oluşmasının ilk şartı saydam ve kırıcılık gücü uygun bir kornea varlığıdır. Kırıcılık gücü anormal olan kornealara değişik tekniklerle müdahale edilmekte ve kırıcılık gücü uygun hale getirilmeye çalışılmaktadır. En revaçta olan teknik Excimer lazer ile yapılan müdahalelerdir. Refraktif cerrahinin gündemine sırasıyla giren PRK, LASİK ve LASEK cerrahilerinde yara iyileşmesi aynı akış şemasını izlemeleri açısından birbirine benzer ancak oluşan reaksiyonun yeri ve şiddeti açısından farklılık gösterirler. Bu tür cerrahilerden sonra yara iyileşme süreci kişiden kişiye değişmektedir. Bu süre içinde ağrı en sık

şikayettir. Yara iyileşmesinin hızlanması ağrı duyulan bu süreyi kısaltacaktır. Bu konuyla ilgili yapılan bir çalışmada önce bir gözde oluşturulan korneal erozyonun diğer gözdeki epitel iyileşmesini hızlandırdığı tespit edilmiştir (1). Bu bilgilerin işaret ettiği gibi yara iyileşmesinde sistemik bir öğrenme etkisinin olduğu görülmektedir. Buna dayanarak “refraktif cerrahi yapmadan bir hafta önce hastaların az ağrılı ve riski az bir epitel bölgesine bir yara oluşturulsa korneal iyileşme hızlanabilir mi” diye düşünülebilir. Biz bu çalışmamızda ağız mukozasına epitel defekti oluşturulan ve bir hafta sonra korneal epitel defekti meydana getirilen ratlarda epitel iyileşme hızını inceledik.

Tablo 1. Kontrol grubundaki kornea epitel defektinin mm² olarak alan ölçüsü

Kontrol Grubu	Post.op hemen	8.saat	13.saat	18.saat	22.saat	27.saat	31.saat	36.saat	40.saat
1.RAT	11,37	9,78	6,98	5,90	4,23	2,71	1,26	,60	,30
2.RAT	11,06	10,77	7,44	4,78	1,86	,63	,00	,00	,00
3.RAT	9,59	8,05	7,68	5,63	3,74	1,57	,36	,00	,00
4.RAT	10,56	6,72	3,69	2,83	6,40	,70	,00	,00	,00
5.RAT	9,62	9,61	9,37	9,02	4,36	2,10	,80	,02	,00
6.RAT	9,52	8,10	8,67	8,30	8,05	7,27	4,65	3,17	3,23
7.RAT	8,70	8,16	5,36	3,75	1,02	,33	,00	,00	,00

Tablo 2. Çalışma grubundaki kornea epitel defektinin mm² olarak alan ölçüsü

Çalışma Grubu	Post.op hemen	8.saat	13.saat	18.saat	22.saat	27.saat	31.saat	36.saat	40.saat
1.RAT	9,98	8,54	8,49	4,86	4,58	4,17	1,09	,11	,00
2.RAT	9,23	8,22	5,16	2,45	2,35	1,91	,85	,00	,00
3.RAT	10,02	9,67	7,67	4,47	3,98	1,91	,48	,06	,00
4.RAT	9,57	7,33	7,33	3,24	1,67	,84	,04	,07	,00
5.RAT	9,85	8,02	5,81	4,08	2,08	1,56	,66	1,36	,00
6.RAT	9,64	8,79	8,72	7,62	7,35	4,92	3,13	1,92	1,84
7.RAT	9,57	10,52	11,21	8,33	4,81	2,33	,66	,00	,00

Gereç ve Yöntem

On beş haftalık 150–200 gr ağırlığındaki Sprague-dawley ratları kullanılarak yaptığımız çalışmaya 7 adet kontrol ve 7 adet çalışma grubu olmak üzere 14 rat rastgele seçildi. Çalışma için yerel etik kurul onayı alındı. Ratlara intraperitoneal 0,1 ml ketamin hidroklorür (Ketalar-Pfizer) 26 gauge insülin enjektörü ile enjekte edilerek genel anestezi uygulandı.

Kontrol grubu ratların sağ gözlerine % 0,5 proparakain hidroklorür (Alcaine-Alcon)

damlatıldıktan sonra mikroskop altında 3 mm çaplı punc trepan ile oluşturulacak epitel lezyonunun sınırları belirlendi. Kimura spatülü ile epitel bu sınırlardan tam kat olarak kazınarak düzgün kenarlı yuvarlak epitel defekti oluşturuldu. Ratlar aynı odada ve aynı şartlarda ayrı kafeslerde takip edildi. Ratlara yapılan işlem sırasına göre numaralar verildi ve her biri ayrı kafeslere gözlerine kapama uygulamaksızın konuldu. Korneal abrazyonların iyileşme hızını takip etmek amacıyla postoperatif hemen, 8, 13, 18, 22, 27, 31, 36, 40. saatlerde dijital kornea fotoğrafları çekildi (Nikon coolpix 4500).

Fotoğraflar çekilirken lezyonların sınırlarının daha iyi seçilebilmesi için % 5'lik Na floresein damlatıldı ve milimetrik bir skala kornea yanına konarak lezyonlar fotoğraflandı.

Çalışma grubundaki ratların ağız mukozalarına ketamin anestezisi altında üçer mm çaplı yuvarlak abrazyonlar oluşturuldu. Bir hafta sonra bu ratların da sağ gözlerine proparakain hidroklorür % 0,5 (Alcaine-Alcon) damla damlatıldı ve 3 mm

çaplı punc trepan ile lezyon sınırları belirlendi. Kimura spatülü ile epitel kazınarak düzgün kenarlı yuvarlak defektler oluşturuldu. Ratlara numaralar verildi ve ayrı kafeslere gözleri kapatılmadan konuldu. Kontrol grubunda olduğu gibi lezyon oluşturulduktan sonra hemen, 8, 13, 18, 22, 27, 31, 36, 40. saatlerde seri fotoğrafları çekildi. Her iki gruba da iyileşmeyi etkileyebilecek

Tablo 3. Kontrol grubundaki kornea epitel defektinin kümülatif iyileşme hızının oluşturulan defekte göre % olarak oranı

Kontrol Grubu	8.saat	13.saat	18.saat	22.saat	27.saat	31.saat	36.saat	40.saat
1.RAT	13,98	38,61	48,11	62,80	76,17	88,92	94,72	97,36
2.RAT	2,62	32,73	56,78	83,18	94,30	100	100	100
3.RAT	16,06	19,92	41,29	61,00	83,63	96,25	100	100
4.RAT	36,36	65,06	73,20	39,39	93,37	100	100	100
5.RAT	,10	2,60	6,24	54,68	78,17	91,68	99,79	100
6.RAT	14,92	8,93	12,82	15,44	23,63	51,16	66,70	66,07
7.RAT	6,21	38,39	56,90	88,28	96,21	100	100	100

Tablo 4. Çalışma grubundaki kornea epitel defektinin kümülatif iyileşme hızının oluşturulan defekte göre % olarak oranı

Çalışma Grubu	8.saat	13.saat	18.saat	22.saat	27.saat	31.saat	36.saat	40.saat
1.RAT	14,43	14,93	51,30	54,11	58,22	89,08	98,90	100
2.RAT	10,94	44,10	73,46	74,54	79,31	90,79	100	100
3.RAT	3,49	23,45	55,39	60,28	80,94	95,21	99,40	100
4.RAT	23,41	23,41	66,14	82,55	91,22	99,58	99,27	100
5.RAT	18,58	41,02	58,58	78,88	84,16	93,30	86,19	100
6.RAT	8,82	9,54	20,95	23,76	48,96	67,53	80,08	80,91
7.RAT	-9,93	-17,14	12,96	49,74	75,65	93,10	100	100

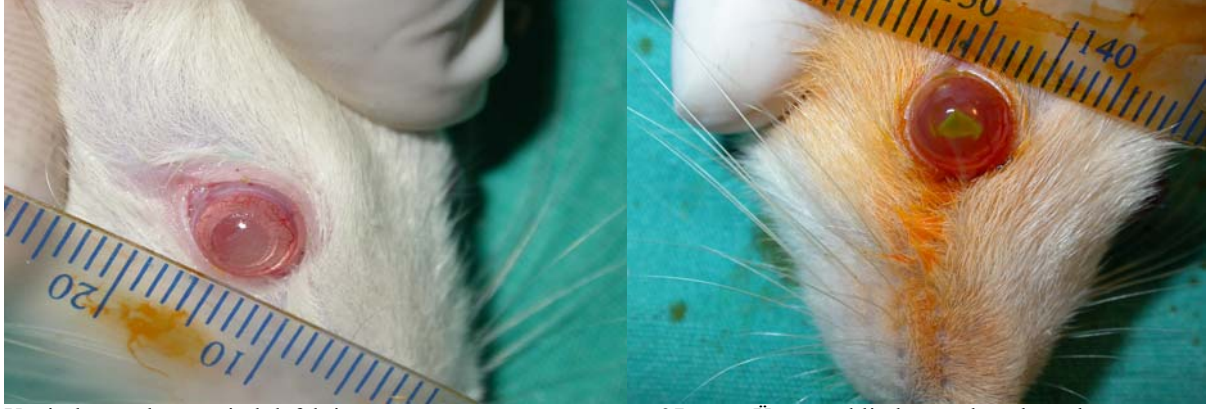herhangi bir ilaç kullanılmadı. Hem çalışma hem de kontrol gurubundan her çekim seansında en az üç resim çekildi ve en iyi resim seçilerek değerlendirilmeye alındı. Tüm bu işlemler aynı kişi tarafından yapıldı (HİY). Fotoğraflama işlemi bittikten sonra resimler bilgisayara yüklendi ve korneal abrazyonların küçülme hızlarını ölçmek için alan hesaplamaları National Institutes of Health (NIH)' nin internet sitesindeki ImageJ adlı program kullanılarak yapıldı. Elde edilen sonuçların karşılaştırma ve değerlendirmeleri nonparametrik Mann-Whitney U testi kullanılarak yapıldı.

Bulgular

Kontrol ve çalışma gurubundaki korneal epitel defektlerinin boyutu fotoğraf çekimi sırasında kullanılan milimetrik cetvel ile program kalibre edildikten sonra, Na floresein ile boyanan epitel defektinin alanı el ile işaretlenerek mm² olarak hesaplandı. Alan hesaplamaları sonucundaki değerlere Mann-Whitney U testi uygulandı. Sonuçlar istatistiksel olarak anlamlı değildi (p>0.05). Elde edilen sonuçlar aşağıda tablolarda gösterildiği şekildedir (Tablo 1-2). Her iki grubun kornea epitelindeki abrazyonların kapanma miktarları ölçüldüğü saatlerdeki yüzdeler oranları tabloda gösterilmiştir (Tablo 3-4).

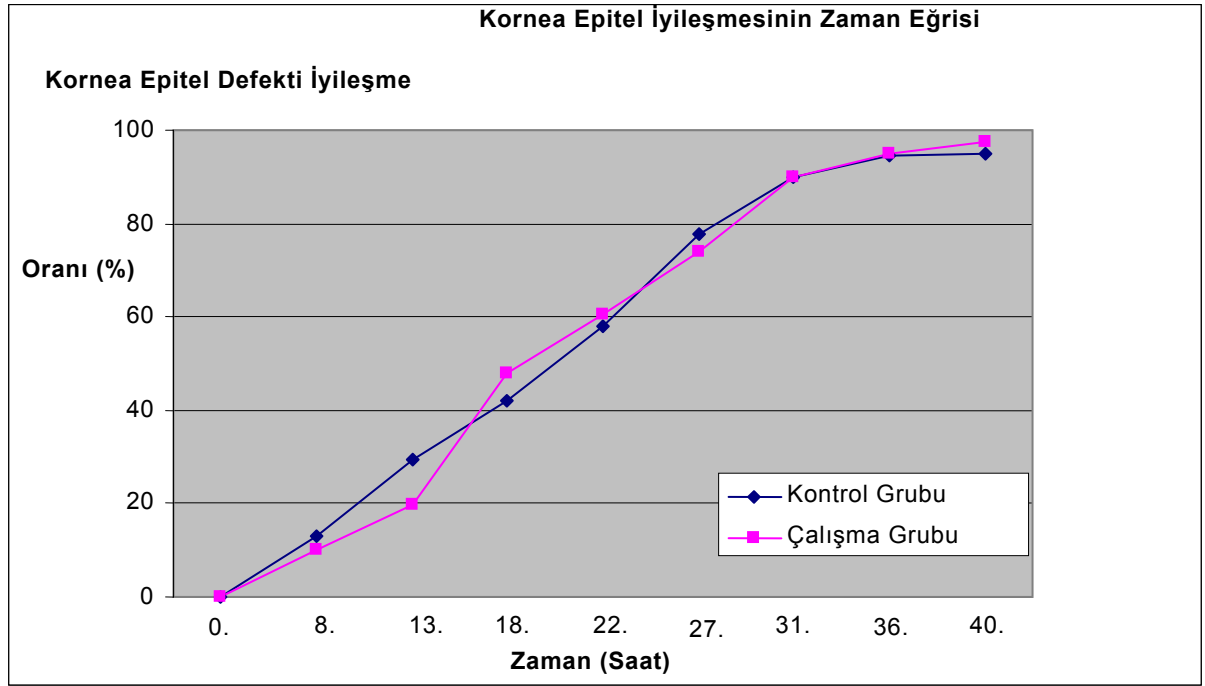
Korneal lezyonların iyileşme sürecine ait dijital fotoğraflardan 3 nolu rata ait olan resimler altta verilmiştir. Kontrol ve çalışma gurubundaki ratların korneal epitel iyileşmelerinin yüzdelik grafiği görüldüğü şekildedir.

Her iki gruptaki epitel defektlerinin kapanan alanların mm^2 olarak grafiksel gösterimi şekildeki gibi olmaktadır.



Yeni oluşturulmuş epitel defekti.

27. saat. Üçgen şeklinde çapı küçülmüş lezyon



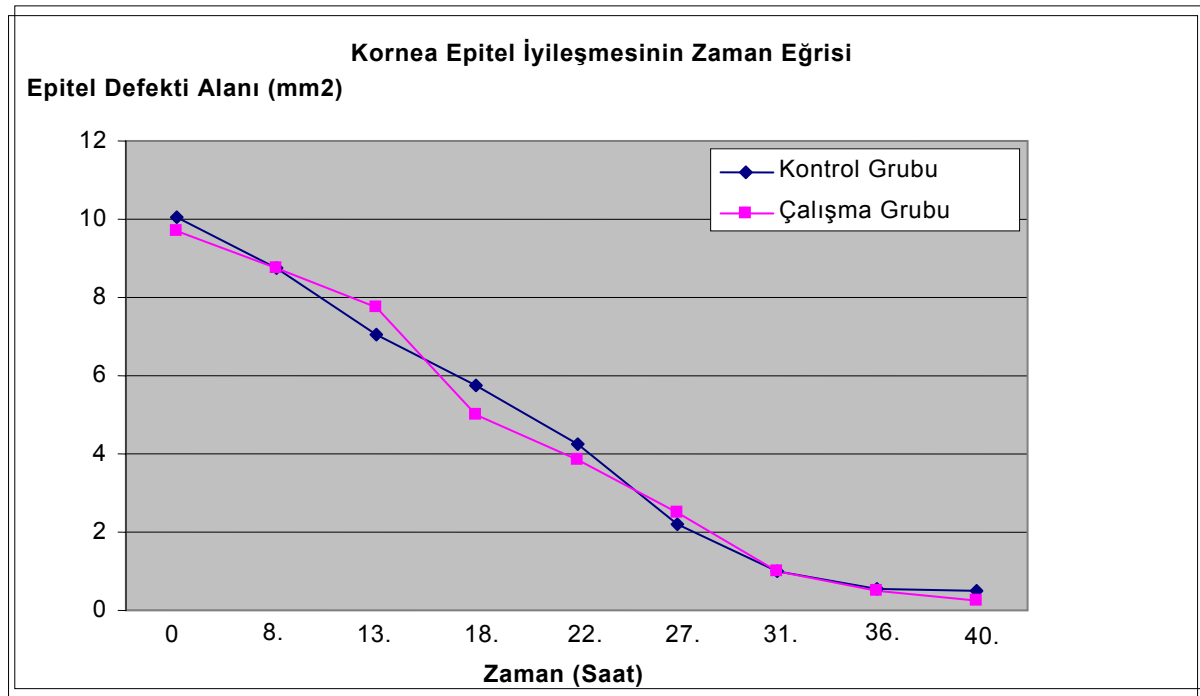
Grafik 1. Kornea epitel iyileşmelerinin gruplar arasındaki iyileşme miktarlarının oranı

Tartışma

Korneal epitel iyileşmesi ile ilgili çalışmalar günümüzde yeniden popüler bir duruma gelmiştir. Son yıllarda artan refraktif cerrahi uygulamalarda hızlı epitel iyileşmesi hasta rehabilitasyonu için oldukça önemlidir.

Rask ve ark yaptıkları bir çalışmada; aynı seansta, bir hafta arayla, iki hafta arayla, sekiz

hafta arayla iki gözlerine lazer yaptıkları hastaların epitel iyileşme hızlarını karşılaştırdılar. Bu çalışmada bir hafta arayla lazer yapılan hastanın epitel iyileşme hızını diğer şekillerde yapılanlardan anlamlı derecede hızlı olduğunu buldular (1). İkinci gözdeki epitelin hızlı iyileşmesinin sebebinin her iki gözde kornea epitelini etkileyen ve aktive eden endojen maddelerin olduğu düşünülmektedir. Bu



Grafik 2. Kornea epitel iyileşmelerinin mm² olarak miktarları

maddenin bazı yazarlar tarafından tanımlanan in vitro olarak korneal epitel hücre göçünü uyaran EGF' nin (Epitel Büyüme Faktörü) olabileceği düşünülmektedir (2).

Çalışmamızda ağız mukozasında açılan epitel defektinin bir hafta sonra oluşturulan korneal epitel defekti iyileşme hızına olan etkisi incelendi. Epitel iyileşme hızında kontrol grubu ile çalışma grubu arasında çalışma grubu lehine fark vardı. Ağızda epitel defekti oluşturulan ratlarda ortalama kornea epiteli iyileşme hızı 18 ve 22. saatlerde kontrol grubundan daha yüksekti. Ancak aradaki farkın olgu sayısının azlığı nedeniyle istatistiksel olarak anlamlı olmadığı düşünüldü.

Ölçümler yapılırken kullandığımız topikal anestetik damla ve floreseinin epitel iyileşmesine olumsuz etki yapması söz konusu olabilir. Ama her iki grupta aynı uygulama yapıldığı için bu etki göz ardı edildi.

Epitelin mekanik veya kimyasal etki ile soyulmasından bir saat sonra epitelyal iyileşme başlar. Bazal hücreler uzar ve abrazyon alanına yalancı ayaklarla uzanırlar. Bu mekanizmanın nasıl oluştuğu anlaşılamamıştır. Hücre uzantılarının epitelyal hücre göçünü sağladığı düşünülmektedir. Fakat süreç hücre mitozundan bağımsızdır. Zıt olarak, bazal hücrelerdeki

normal mitotik aktivite, epitel hasarından hemen sonra sonlanır. Birkaç saat içinde, yenilenmiş mitotik aktivite epiteli normal kalınlığına getirir. Bu olaylar, hasara uğramış

epitel tabakası tarafından verilen genel bir yanıtla olur. Epitel iyileşmesi ve bunun üzerindeki iyileşmeyi etkileyen değişik maddelerin etkisi son yıllarda bildirilmiştir. Matsumoto ve Ishibashi, tavşan korneasında iyileşmenin üç fazını tanımlamıştır; birkaç saat içinde sonlanan plato fazı, yeniden yüzey oluşmasının ikinci fazı ve üçüncü faz olarak floresein boyanmasının kaybına kadar süren yavaşlama fazı (3). Bizim çalışmamızda da bulgular ve grafiklere bakıldığında bu fazlar izlenebilmektedir. İlk saatlerde her iki grupta da yavaş bir iyileşme izlenirken özellikle 8. saatte hızlı bir iyi süreç başladı. Bu süreç 22.saaate kadar devam etti. 27. saatten sonra yavaşlama fazı bariz bir şekilde görüldü.

Crossan ve ark. çalışmaları tavşan modellerinde epitelyal iyileşmenin bifazik sürecinin latent fazı takiben lineer bir iyileşme fazı olduğunu tanımladılar. İlk yara büyüklüğünün kapanma oranı ve latent fazın süresi ile farklı yara büyüklüklerinde epitelyal göçün oranında önemli bir fark görmediler (4). Matsuda ve ark. ilk yara alanına bağlı olarak oluşan epitel defektlerin iyileşme oranlarını belirttiler; geniş yaralar (8 mm), küçük yaralardan (4mm) daha hızlı olmaktadır. Bununla birlikte, epitel hücre göçünün lineer olduğunu ve hem geniş hem de küçük yaralarda benzer olduğunu belirttiler. Farklı yara büyüklüklerindeki yara iyileşme oranlarındaki değişimler matematiksel olarak açıklanabilir ve fizyolojik mekanizmalardaki

farklılıkları yansıtmaz (5). Çalışmamızda epitel defektlerinin kapanma sürecinde 13 ile 22. saatler arasında hem çalışma hem de kontrol grubundaki ratların epitel defektlerinde literatürle uyumlu olarak lineer bir iyileşme izlenmiştir.

Tavşanlarda küçük (6mm) alkali maddeye bağlı epitel defektinin mekanik olarak oluşturulan abrazyonla benzer sürede kapandığını gösterilmiştir. Büyük korneal abrazyonlar benzer iyileşme paternleri gösterdiler. Kontakt lens, mekanik travma, alkali ajanlar ve deterjanlarla olan abrazyonlar aynı morfolojik şekilde iyileştiriler. Epitel defektindeki alanın orantılı azalışı, tam iyileşme olana kadar sabit bir epitel hücre göçünün olduğunu gösterir. Bu, diğer araştırmacıların gözlemleriyle uyumludur. Dikkati çeken diğer bir nokta ise yaralanma nedeni ne olursa olsun tüm abrazyonların reepitelizasyon sürecinde aynı kapanma paterni gösterdikleridir. Üç-altı koldan konveks biçimde migrasyon gösteren öncü epitel hücreleri defekt boyunca gelişmekte, merkeze doğru ilerlemektedir. Karşılaşan uçlar sonuçta değişik geometrik şekiller yaratmakta ve epitel tamamen kapanmadan önceki dönemde tek veya çift Y biçiminde çizgisel defekt halini almaktadırlar (4). Bizim çalışmamızda lezyonlar tüm ratlarda yuvarlak olarak oluşturuldu. İyileşmeye başladıktan sonra birkaç farklı kadrandan merkeze doğru kollar oluştu ve lezyon küçüldükçe değişik geometrik şekiller aldı. Sonunda lezyonlar nokta veya kırık çizgiler oluşturarak kapandılar.

Matsuda ve ark.'nın çalışmasında ise iyileşme hızının başlangıç yara genişliğine bağlı olduğunu ve geniş yaraların (8 mm) küçük yaralardan (4 mm) daha hızlı kapandığını gösterdiler. Ancak yine de tüm yaralarda epitel migrasyonu lineer ve sabit hızda gerçekleşmekteydi (5).

Korneoskleral limbusun epitel iyileşmesine olan katkısı üzerine yapılan çalışmalar ilginç sonuçlar ortaya koymuştur: Ebato, Thoft ve Friend, korneoskleral limbusun epitel yenilenmesi için olası hücre kaynağını

oluşturduğunu öne sürmüşler, limbal korneal hücrelerin en yüksek mitoz hızı ve en kısa ikiye katlanma zamanına sahip olduğunu göstermişlerdir. Yine aynı araştırmacılar kornea epitel devamlılığının sürekli proliferasyon ve periferdeki daha genç hücrelerin santrale doğru migrasyonu (sentripedal göç) ve sonrasında da yüzeyden eksfoliye oldukları biçiminde gerçekleştiğini savundular (6).

Sonuç

Kornea yara iyileşmesi sistemik bir süreç olabilir. Vücudun herhangi bir yerinde oluşan bir epitel defektin iyileşmesinin ardından bir hafta sonra korneada bir defekt oluşsa daha hızlı iyileşebilecektir. İyileşmeyen veya zor iyileşen kornea ülserlerinde bu sistemik mekanizmanın yararlı olup olmayacağını değerlendirmek için yeni çalışmalar yapılması gerekmektedir.

Kaynaklar

1. Rask R., Koch P., Ehlers J.J.: Epithelial healing in the second eye after corneal abrasion. *Acta Ophthalmol* ;74:232-2341, 1996.
2. Morimoto K, Mishima H, Nishida T, Otori T.: Role of urokinase type plazminogen activator in corneal epithelial migration. *Thromb heamost.*;69:387-391, 1993.
3. Matsumoto Y, Ishibashi Y.: Corneal epithelial wound healing. *Nippon Ganka Gakkai Zasshi.*;88(10):1329- 34, 1984.
4. Crosson CE, Klyce SD, Beuerman RW.: Epithelial wound closure in the rabbit cornea. A biphasic process. *Invest Ophthalmol Vis Sci.*;27(4):464-73, 1986.
5. Matsuda M, Ubels JL, Edelhauser HF.: A larger corneal epithelial wound closes at a faster rate. *Invest. Ophthalmol. Vis. Sci.*;26:897-900, 1985.
6. Thoft RA, Friend J.: Permeability of regenerated corneal epithelium. *Experimental Eye Research.*; 21:409-416, 1975.